DIE INTRACELLULÄREN FIBRILLEN IN DEN EPITHELZELLEN VON OLIGOCHÄTEN UND POLYCHÄTEN UND DAS SKELETT DER MUSKELZELLEN

INAUGURAL-DISSERTATION
ZUR ERLANGUNG DER DOKTORWÜRDE
DER HOHEN PHILOSOPHISCHEN FAKULTÄT
II. SEKTION DER
LUDWIG-MAXIMILIANS-UNIVERSITÄT
ZU MÜNCHEN

VORGELEGT AM 24. JUNI 1913

ACAD.
LUGD BAT.
BIBL.

VON

LORE MAYER
AUS EUPEN B. AACHEN

LEIPZIG UND BERLIN
WILHELM ENGELMANN
1913

Sonderabdruck aus »Archiv für Zellforschung«, Bd. XI, 3. Heft

Die intracellulären Fibrillen in den Epithelzellen von Oligochäten und Polychäten und das Skelett der Muskelzellen.

Von

Lore Mayer.

(Aus dem Zoologischen Institut München.)

Mit 1 Textfigur und Tafel XX—XXII

Inhalt.

	Seite
Einleitung: Literaturübersicht	450
Material und Methoden	453
I. Spezieller Teil: Morphologische Befunde	454
1. Die Fibrillen im Pharynx des Regenwurms	454
2. Die Fibrillen im Hautmuskelschlauch	459
3. Die Fibrillen in andern Körperregionen	464
4. Analoge Befunde bei Polychäten	465
II. Allgemeiner Teil: Die physiologische Bedeutung der Fibrillen	467
Literaturverzeichnis	472
Tafelerklärung	473

Einleitung. Literaturübersicht.

Die ältere Cytologie hat sich unter den Bestandteilen der Zelle vorwiegend mit dem Kern und dem Protoplasma beschäftigt; erst in neuerer Zeit ist man auf eine Reihe von andern Strukturen in der Zelle aufmerksam geworden. Es gibt da die verschiedensten Bildungen; man braucht nur an die Mitochondrien, an HOLMGRENS Trophospongien, GARNIERS Ergastoplasmafäden, SOLGERS Basalfilamente zu denken. In der vorliegenden Arbeit handelt es sich aber nur um Fadenstrukturen, und

zwar um solche, welche in Epithelzellen vorkommen: ich habe versucht, eigenartige, in Haut- und Darmepithel des Regenwurms und verschiedener Polychäten gefundene fibrilläre Strukturen in ihrer morphologischen und physiologischen Bedeutung zu erkennen.

Über die funktionelle Bedeutung epithelialer Fibrillen gibt es hauptsächlich zwei Auffassungen: es handelt sich entweder um kontraktile oder um Stützfibrillen. Kontraktile Epithelfibrillen schildert z. B. Holmgren im Magen- und Darmepithel von *Hirudo* und *Proteus*. Aus dem subepithelialen Bindegewebe gehen Fibrillen hervor, welche zwischen den Zellen bis zu den Schlußleisten hinauf reichen, die Zelle von allen Seiten wie in einen Mantel einhüllend. — Etwas Ähnliches schildert W. Polowzow: kontraktile, zwischenzellige Fasern im Pharynxepithel des Regenwurms. Im Gegensatz zu Holmgren konnte Polowzow jedoch keine Verbindung dieser Fasern mit dem subepithelialen Bindegewebe nachweisen. Die Funktion der Fibrillen soll darin bestehen, die Schleimausstoßung ins Pharynxlumen zu besorgen. Diese Auffassung wird noch besprochen werden. — Ein drittes Beispiel kontraktiler zwischenzelliger Epithelfibrillen gibt Lundahl. Er findet im Darmepithel einiger Crustaceen kontraktile Fasern, die hier direkt aus der Muskulatur hervorgehen sollen. Kontraktile Epithelfibrillen können ja hauptsächlich da auftreten, wo es sich um die Frage der Muskelinsertion am Körperepithel handelt. Über diese Frage bestehen Meinungsverschiedenheiten hauptsächlich hinsichtlich der Arthropoden. Man muß hier unterscheiden zwischen 1. der direkten Muskelinsertion an der Cuticula und 2. der indirekten durch Vermittlung von Sehnen. Ein direktes Eindringen von kontraktilen Fibrillen ins Hautepithel behauptet Holmgren. Der Muskelansatz kann nach ihm auf zweierlei Weise erfolgen. Entweder lösen sich die Muskelfibrillen in feine Äste auf und umspinnen die Epithelzellen von außen, oder sie durchsetzen die Zellen selbst. Jedenfalls aber sind sie immer bis zur Chitinschicht der Epidermiszellen zu verfolgen. — Nach Leydig reichen die fein aufgeschlissenen Muskelfasern ebenfalls bis zur Haut; auch Ide vertritt den direkten Muskelansatz an der Cuticula.

Die gegenteilige Ansicht, nämlich eine indirekte, durch Vermittlung sehnig modifizierter Epidermiszellen bewirkte Muskelinsertion, haben wir beispielsweise nach Grobben bei *Argulus*. Die Muskelfasern können direkt mit im Epithel vorhandenen Stützfasern aus Bindesubstanz verschmelzen. Auch Bertkau, Dubosq, Henneguy, K. C. Schneider vertreten die indirekte Muskelinsertion. Diese ganze Frage ist noch wenig geklärt.

Muskulöser Natur sollen ferner nach Korotneff Fibrillen sein, die er im Körperepithel von Planarien fand. Sie sollen mit den Cilien zusammenhängen und eine Art von Flimmerkegel bilden, ähnlich wie es in den *Anodonta*-Darmzellen vorkommt. — Epithelfibrillen, die eine direkte Beziehung zum Flimmerapparat haben, beschreibt Metalnikoff in den Flimmerzellen der Tentakeln von *Sipunculus nudus*. Obgleich er nur einmal eine subepitheliale Fortsetzung dieser Fasern beobachtet hat, sieht er in ihnen den Innervationsmodus der Flimmerzellen.

Intraepitheliale Stützstrukturen hat Heidenhain beschrieben. Im Darm von Amphibien fand er spiralig gewundene Faserkegel und chromosomenähnliche Bänder und Fäden. Nach Heidenhain handelt es sich in diesen Fällen um Widerstandsfibrillen. Das Gebiet der Stützstrukturen ist aber besonders durch Koltzoffs Untersuchungen erweitert worden. Koltzoff ist ausgegangen von Untersuchungen über die Elastizität der Dekapodenspermien, welche je nach der Veränderung des osmotischen Druckes wechselnde Formen annahmen. Nach Wiederherstellung normaler Bedingungen kehrten sie zur ursprünglichen Gestalt zurück. Weitere Forschungen über das komplizierte Stützfasersystem im Vorticellenstiel führten Koltzoff zur Aufstellung seines leitenden Grundprinzips: alle Zellen, welche von der Kugelgestalt abweichen, die also auf einer gewissen morphologischen Differenzierungshöhe stehen, bedürfen eines festen Skelettes. Ein solches aus Fibrillen bestehendes Skelett kann in sehr mannigfaltiger Weise ausgebildet sein und natürlich auch in Epithelien vorkommen, die ja hoch differenzierte Zellen darstellen. In den Drüsenzellen des Mantelepithels von *Hyalaea* und *Cleodora* z. B. ist nach Koltzoff die ganze Zelle von einem System intracellulärer Kanäle durchsetzt. Die Wände dieser Kanäle sind durch ein festes, netzartiges Skelett gestützt. Das Netz wird von feinen, intensiv färbbaren Fädchen gebildet. Aber nicht nur binnen-, sondern auch zwischenzellige Kanäle kommen diesen Zellen zu; auch sie werden durch mindestens zwei formative Fasern gestützt. Schließlich gehören in dasselbe Gebiet der Stützstrukturen die von Goldschmidt in den Flächen- und Kantenzellen des Ösophagus von *Ascaris* beschriebenen Bildungen. Es sind längs verlaufende Fibrillenbündel und Faserplatten, die aus derben Fibrillen bestehen. Man kann einzelne Fibrillen sich von diesen Platten loslösen sehen. Ferner sind in der Subcuticula von *Ascaris* massenhaft schlauchartige Stützfibrillen vorhanden, aus welchen durch Verschmelzungen breite, bandartige Stützfasern entstehen können. Endlich hat Goldschmidt die in den Muskelzellen von *Ascaris* vorhandenen »Skelettfibrillen« verfolgt. Es sind das feine Fibrillen, welche zwischen den kontraktilen Leisten der Muskel-

zellen, also in der Zwischensubstanz verlaufend, ein regelmäßiges Gitterwerk bilden. Sie treten aus den Muskelzellen heraus und inserieren an der Cuticula, bewirken also die Verankerung der Muskulatur an derselben.

Die angeführten Beispiele zeigen, wie sich recht verschieden aussehende Bildungen doch unter einen einheitlicheren Gesichtspunkt bringen lassen und verständlicher werden, wenn man ihnen eine bestimmte Funktion (z. B. Stützfunktion oder Kontraktilität) zuerkennt. So könnte auch die vorliegende Arbeit vielleicht zur Klärung der Frage von der Bedeutung solcher Fibrillenbildungen in verschiedenen Organen und bei verschiedenen Tieren einen weiteren Beitrag liefern.

Material und Methoden.

Die Beschaffung des Materials machte keine Schwierigkeiten. Die Regenwürmer hielten sich auch den ganzen Winter über sehr gut in feuchter Erde, die alle 14 Tage bis 3 Wochen gewechselt wurde, in einem kühlen Raume. Die Polychäten, die vergleichsweise untersucht wurden: *Spirographis Spallanzanii*, *Hesione sicula* und *Nereis cultrifera* (?) sammelte ich gelegentlich eines Aufenthaltes auf der Zoologischen Station Rovigno im Oktober 1912. Zur Fixierung wurden verschiedene Gemische verwandt, von welchen sich das Sublimat-Alkohol-Gemisch nach Apathy (3—4 g $HgCl_2$ und 1 g NaCl in 100 ccm 50% Alkohol), eine konzentrierte Sublimatlösung in Seewasser, besonders aber Bendas Modifikation des starken Gemisches von Flemming am besten bewährten. Ich habe auch bei meinen Objekten die Beobachtung gemacht, von der Koltzoff berichtet, daß das Sublimat im allgemeinen die Zellform weniger gut fixiert, da es das Protoplasma zum Aufquellen bringt und durch diese Volumvergrößerung die in den Zellen befindlichen Fibrillen ausdehnt, die dann leicht miteinander verkleben.

Die Färbetechnik war nicht ganz leicht, einmal weil es mir in manchen Fällen auf eine kontrastreiche Färbung verschiedener Gewebe zur Identifikation derselben sehr ankam, besonders aber darum, weil die feinen Fibrillen, wie jeder komplizierte, intracelluläre Apparat, ohne Anwendung spezieller subtiler Methoden sich schwer darstellen lassen. Von einfacheren Färbungen wurden die mit Boraxkarmin, Eisenhämatoxylin nach Heidenhain und Hämatoxylin nach Delafield angewandt. Mit Apathys Goldmethode hatte ich keine guten Resultate; dagegen lieferte die ja leider etwas launische Bendasche Mitochondrienfärbung so klare Bilder, daß sie später ausschließlich zur Verwendung kam. Zur Schnitt-

methode gesellten sich gelegentliche Lebendbeobachtungen der Epithelien und die Anfertigung von Macerationspräparaten. Speziell am Flimmerepithel des Pharynx vom Regenwurm war am meisten nach 24stündiger Maceration in Drittelalkohol zu sehen, und auch nach 24stündiger Aufbewahrung des lebenden Epithels in physiologischer Kochsalzlösung im Eisschrank waren die Zellen mit ihrem Flimmerapparat sehr schön erhalten.

I. Spezieller Teil.

Morphologische Befunde.

1. Die Fibrillen im Pharynxepithel des Regenwurms.

Der Pharynx des Regenwurms erstreckt sich vom dritten bis zum siebenten Segment und hat eine cylindrische, vorn und hinten sich verjüngende Gestalt. Schon äußerlich erkennt man, schwach angedeutet, eine dorsale Verdickung des Organs. Auf Querschnitten kann man dann sehen, daß das Pharynxlumen nicht kreisförmig ist, sondern sowohl dorsalwärts wie von beiden Seiten her von einem weit vorspringenden, mächtigen Muskelwulst stark eingeengt wird. So erhält es eine annähernd H-förmige Gestalt, wie auf beistehender Textfigur zu sehen ist. Sie gibt einen Querschnitt durch die Mitte des Pharynx wieder. Man erkennt, daß das Lumen des Pharynx von einem Epithel ausgekleidet ist, welches durch eine Basalmembran von den andern Geweben des Pharynx abgeschlossen ist. Die Fasern des Muskelwulstes treten, vorwiegend radial angeordnet, von allen Seiten dicht an die Basalmembran heran. Auf der schmalen ventralen Seite des Pharynx dagegen, wo der Wulst fehlt, sind zwischen dem Epithel und der äußeren Pharynxwand fast nur dünne bindegewebige Schichten vorhanden.

Um auf die einzelnen Schichten des Pharynx näher einzugehen, so interessiert uns zunächst das zuinnerst gelegene, die Pharynxhöhle auskleidende Epithel. Es ist ein schlankes Cylinderepithel, das einen dichten Flimmerbesatz trägt. Die Cilien sitzen einer stark färbbaren Reihe von Basalkörnern auf. Die Cilien des Epithels der Muskelwulstseite sind länger und schöner ausgebildet als die der ventralen Pharynxseite. Überhaupt hat das dorsale Epithel schon äußerlich, von inneren Strukturen ganz abgesehen, ein recht anderes Aussehen als das ventrale. Die Zellen sind länger und schlanker, außerdem infolge wechselnder Kontraktionszustände des unterliegenden Muskelwulstes enger zusammengedrängt. So erhält die äußere Kontur des Epithels die Form einer Schlangenlinie, während die

Oberfläche des ventralen Epithels eine mehr oder weniger gerade Linie bildet. Dies erkennt man an Fig. 1, Taf. XX und Fig. 24, Taf. XXII, welche Längsschnitte durch das dorsale und das ventrale Pharynxepithel wiedergeben.

Das Plasma des Pharynxepithels erscheint bald mehr faserig-wabig, bald mehr körnig; besonders im distalen Teil der Zelle ist es meist mehr oder minder dicht feinkörnig. Bei Nachfärbung mit Delafieldschem Hämatoxylin färbt sich diese Zellregion meist stark. Der ovale Kern

Textfigur.

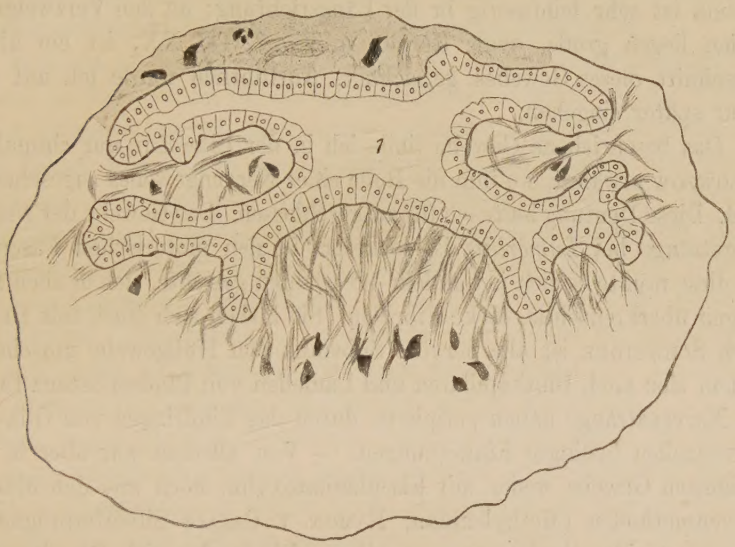

liegt in mittlerer Zellhöhe, enthält einen großen Nucleolus, bisweilen zwei kleinere und ein feines achromatisches Kerngerüst mit eingelagerten Chromatinbrocken. Basalwärts werden die Zellen schmäler und sitzen einer gut entwickelten, stark färbbaren Basalmembran auf. Diese ist vollkommen strukturlos. — In diesen Flimmerzellen fand ich massenhaft Mitosen, auf die ich später noch zurückkomme. Nach außen vom Epithel liegen hauptsächlich zwei Gewebe, welche die Pharynxwand zusammensetzen. Den Hauptbestandteil des Muskelwulstes bildet natürlich die Muskulatur. Die Muskelfasern sind in den drei Dimensionen des Raumes in recht regelmäßiger Weise orientiert. Auf Querschnitten durch den Pharynx (Textfigur) sieht man hauptsächlich solche, die von der Basalmembran zur Peripherie des Wulstes radial ausstrahlen. Andere Fasern

verlaufen parallel zur Basalmembran, hauptsächlich in zwei sich kreuzenden Richtungen, sodaß man auf Flächenschnitten durch den Muskelwulst ein schönes regelmäßiges Gitterwerk zu sehen bekommt. Die einzelnen Muskelfasern sind nach dem Hirudineentypus gebaut, d. h. die kontraktile Substanz umschließt allseitig das axiale Sarcoplasma, in welchem der Kern eingebettet liegt.

Das zweite im Muskelwulst vorhandene Gewebe ist ein recht eigenartiges. Man sieht unterhalb des Epithels, besonders gut an Flächenschnitten durch den ausgebreiteten Pharynx, ein aus breiten, baumförmig verästelten, bandartigen Schläuchen bestehendes Gewebe. Sein Plasma ist sehr feinfaserig in der Längsrichtung; an den Verzweigungsstellen liegen große, ovale Kerne. In Fig. 2, Taf. XX, ist ein kleiner Ausschnitt dieses Gewebes gezeichnet. Ausführlich werde ich auf diese Figur später eingehen.

Das beschriebene Gewebe finde ich in der Literatur nur einmal, bei Polowzow erwähnt, wo ihm die Rolle eines Nervengewebes zugeschrieben wird. Diese Deutung halte ich für ausgeschlossen. Das Gewebe der Nervenfaserstränge bei *Lumbricus* ist lockerer; in den motorischen Fasern — um diese müßte es sich ja handeln — verlaufen gewellte, sich in allen Richtungen überkreuzende, dicke Fibrillen. Sie färben sich stark mit Benda. Nach Schneider ist alle nervöse Substanz von Hüllgewebe umscheidet, in dem sich auch Blutkapillaren und Lamellen von Bindesubstanz finden. Die Nervenstränge haben periphere, durch das Eindringen von Glia- und Nervenzellen bedingte Einkerbungen. — Von alledem war aber in dem genannten Gewebe weder mit Eisenhämatoxylin, noch mit den üblichen Nervenmethoden (Methylenblau, Ramon y Cajals Silberimprägnation, Apathys Goldmethode) etwas zu sehen. Nie fanden sich Ganglienzellen in der Nähe. Die Kerne des Gewebes sind typische Bindegewebskerne, stark färbbar, mit kleinem, oft nicht unterscheidbarem Nucleolus und massenhaften, das Kerngerüst verdeckenden Chromatinbrocken. Die Nervenzellkerne dagegen haben einen großen Nucleolus in der Mitte und ein deutliches Kerngerüst; bei den Kernen des Nervenhüllgewebes endlich ist das Chromatin um einen helleren Binnenraum meist gleichmäßig in Brocken am Rande verteilt (Schneider, vgl. Histologie).

Das beschriebene Gewebe, das ich für ein Bindegewebe halte, steht in naher Beziehung zur Muskulatur. Man kann die Muskelfasern, je nach der Schnittrichtung, an ihm entlang laufen oder auch sich daran anheften, häufig auch sich senkrecht kreuzend über es hinwegziehen sehen. Diesen Zusammenhang mit der Muskulatur habe ich auf Fig. 2, Taf. XX und Fig. 25 und 26, Taf. XXII, darzustellen gesucht. Fig. 26, Taf. XXII, zeigt die

gleiche Gewebspartie wie Fig. 2, Taf. XX, nur bei etwas tieferer Einstellung. Bei geringer Drehung der Mikrometerschraube erscheinen sofort die gitterförmigen, das Bindegewebe kreuzenden Muskelfasern. In Fig. 25, Taf. XXII, dagegen ist eine Stelle gezeichnet, wo die Äste des Bindegewebes quer getroffen sind. Zwischen den kreisförmigen Querschnitten der Gewebszweige ziehen die Muskelfasern in verschiedenen Richtungen hin. Um die quergetroffenen Bindegewebszüge herum gewahrt man dunkle, feinkörnige Stränge von wechselnder Dicke. Es sind Blutgefäße. Manchmal legen sie sich den Verzweigungen des Bindegewebes dicht an, sodaß sie um die Querschnitte eine Art von Scheide bilden. Um die Gefäße herum kann man eine bindegewebige Grenzlamelle und an den größeren, dieser Lamelle aufliegend, ein Endothel mit Kernen unterscheiden.

Was die physiologische Bedeutung des besprochenen Bindegewebes angeht, so halte ich es für ein elastisches Stützgewebe, das die verschiedenen Gewebsschichten miteinander verbindet. Eine funktionelle Analogie könnte man in dem von Goldschmidt in den Flächen- und Kantenzellen des Ösophagus von *Ascaris* beschriebenen Stützgewebe erblicken. Auch hier liegen bindegewebige oder elastische Elemente vor (Loos). Goldschmidt schreibt: »Außer den Muskelbündeln bilden die Flächenzellen noch besondere Stützfasern ... Es sind einzelne längsverlaufende Faserplatten. Die Platten .... verbinden sich vielfach mit einander, sodaß das Ganze als gefensterte Membran anzusprechen ist .... Auch in den Kantenzellen sind die Faserplatten kräftig entwickelt .... Längsschnitte zeigen deutlich die platten- oder bandartige Natur der Gebilde. Die längsverlaufenden Platten stehen ebenfalls verschiedenartig mit einander in Verbindung, so daß in jedem Querschnitt ein anderes Bild entsteht und wir auch hier von ‚gefensterten Membranen' reden können.«

Schließlich beteiligen sich am Aufbau des Pharynx noch einzellige Schleimdrüsen, die hauptsächlich am äußeren Pharynxrande angeordnet sind. Den äußeren Abschluß aller Gewebe bildet dann eine dünne Bindegewebslamelle, die rund herum, sowohl auf der Muskelwulstseite wie auf der andern Seite, in gleicher Weise ausgebildet ist.

Nach dieser Schilderung der einzelnen, den Pharynx aufbauenden Gewebe komme ich auf das Epithel zurück. Bei näherer Betrachtung zeigt nämlich das Epithel der Muskelwulstseite eine auffällige innere Struktur, von der auch W. Polowzow berichtet. Das Epithel ist der Länge nach von scharf begrenzten, in Schlangenwindungen verlaufenden Fibrillen durchzogen. Mit Benda gefärbt treten sie sehr schön hervor. Auch an lebenden Flimmerzellen und Macerationspräparaten sind sie als stark lichtbrechende Fäden gut zu erkennen. Auf Fig. 1, Taf. XX, habe ich

einen Ausschnitt des Epithels mit den Fibrillen wiedergegeben. Im distalen Teile der Zelle sind sie manchmal schwer bis ans Ende zu verfolgen, weil sie hier in der stark färbbaren, körnigen Grundmasse der Zelle vielfach verschwinden. Sie scheinen jedoch dicht unter den Basalkörpern der Cilien zu enden. Um ihre Beziehungen zu denselben und zu den Cilien klar zu stellen, wurden Querschnitte durch die oberflächliche Zellschicht gemacht. Auf Fig. 27, Taf. XXII, die einen solchen Querschnitt zeigt, sieht man an der Zellperipherie kreisförmig angeordnete, große dunkle Punkte, welche den Fibrillenquerschnitten entsprechen. Der ganze innere Raum ist ausgefüllt mit viel feineren Pünktchen, den Cilienquerschnitten. Die Fibrillen haben also mit dem Flimmerapparate nichts zu tun. — Querschnitte durch die Epithelzellen sagen auch etwas über die Zahl der Fibrillen aus; es scheinen etwa sieben bis zehn in jeder Zelle vorhanden zu sein. Ferner geben Querschnitte, die etwas tiefer, auf der Höhe der Kerne, durch die Zelle geführt wurden (Fig. 28, Taf. XXII) weiteren Aufschluß über den Verlauf der Fibrillen. Auf der Höhe des Kernes liegen nämlich die Fibrillenquerschnitte näher zusammen. Sie verlaufen also intracellulär, schließen den Kern ein, biegen im distalen Zellabschnitt vielfach auseinander und verlaufen nahe der Peripherie. Im basalen Zellabschnitt treten die Fibrillen näher zusammen und heften sich schließlich in Büscheln an der Basalmembran an.

Daß die Insertion an der Basalmembran für sämtliche Fibrillen Geltung hätte, erschien mir nun von vornherein zweifelhaft. Denn es war auffallend, daß im ventralen Pharynxepithel von Fibrillen nichts zu bemerken war; sie waren nur auf der Muskelwulstseite vorhanden. Es lag also nahe, an irgendwelche Beziehungen der Fibrillen zur Muskulatur zu denken. Goldschmidts Befunde an den *Ascaris*-Muskelzellen hatten ergeben, daß die feinen »Skelett-Fibrillen« in ihnen wieder aus den Muskeln heraustreten und bis zur Cuticula zu verfolgen sind, an welcher sie sich befestigen. Vielleicht lag also beim Regenwurm die Möglichkeit vor, umgekehrt die Fibrillen von der Epitheloberfläche an bis hinein in die Muskulatur zu verfolgen. Diese Vermutung hat sich auch bestätigt.

Zunächst ließ sich an günstigen Schrägschnitten durch das Epithel und die darunter gelegenen Gewebspartien feststellen, daß das bandartige elastische Bindegewebe, an dem wiederum die Muskeln zum Teil ansetzen, an manchen Stellen die Basalmembran durchbricht und in das Epithel hineintritt. Fig. 3, Taf. XX, zeigt einen solchen Schrägschnitt. Man sieht die Fibrillen in ihren charakteristischen Schlangenlinien aus den Epithelzellen in die Bindegewebszüge eintreten. Sie sind mit Benda dunkelviolett gefärbt und heben sich scharf von dem rötlichen Plasma

des Bindegewebes ab. Ein Stück weit sind sie im Bindegewebe immer zu verfolgen. Die schon erwähnte Fig. 2, Taf. XX, stellt einen dicht unterhalb des Epithels, parallel zu seiner Basalmembran, geführten Schnitt dar. Eine dunkle, gewellte Fibrille ist mitten in dem baumförmig verzweigten Bindegewebe zu sehen, das sich zum großen Teil unterhalb des Epithels ausbreitet, seine Verzweigungen aber auch in dasselbe hineinschickt. An den Rändern der Gewebsäste sind massenhaft die dunkeln Anschnitte der aus dem Epithel kommenden Fibrillen zu sehen.

War nun einmal der Eintritt der Fibrillen aus dem Epithel in das zwischen den Muskelfasern sich verzweigende Bindegewebe und ihr Weiterverlauf in demselben bis zur Muskulatur festgestellt, so lag große Wahrscheinlichkeit vor, sie auch in den Muskelfasern selbst zu finden. Die Fälle waren denn auch nicht selten, wo ich sie in den Muskelzellen selbst beobachtet habe. Ihre Anordnung in der Muskelzelle kann eine recht verschiedene sein. Auf Fig. 4a, c, d und Fig. 5a, Taf. XX, sind bei starker Vergrößerung Abschnitte von längsgetroffenen Muskelfasern gezeichnet. Auf jeder dieser Figuren verläuft in der Längsachse der Faser, dicht am Kern vorbei, eine dunkle, geschlängelte Fibrille. Mit den Muskelfibrillen selbst ist sie ihrer völlig andern Gestalt und Färbung wegen nicht zu verwechseln. — Eine andre Modifikation des Fibrillenverlaufs in der Muskelzelle kommt zustande, wenn man sie nicht im axialen Sarcoplasma, sondern auf der Oberfläche der Muskelfaser antrifft: Fig. 5b, Taf. XX, zeigt zwei Fibrillen, welche ein kleines Stück weit von einander parallel auf der Peripherie der Muskelfaser verlaufen, bis die eine die andre überkreuzt. In Fig. 6a stimmt die Verlaufsrichtung der Fibrillen nur zum Teil mit derjenigen der kontraktilen Fasern überein; auf Fig. 6b haben wir einen Fall, wo die Richtung der oberflächlich verlaufenden Fibrillen sogar beinahe einen rechten Winkel mit der Verlaufsrichtung der Muskelfasern bildet.

In den letztgenannten Fällen waren es immer einzelne Fibrillen; manchmal laufen auch mehrere neben einander her. Zuweilen sind aber auch zwei oder drei zu einem dichten Bündel verflochten, wie aus Fig. 5c, Taf. XX, ersichtlich.

2. Die Fibrillen im Hautmuskelschlauch des Regenwurms.

Nachdem also Beziehungen der Fibrillen zu andern Geweben, speziell der Muskulatur, im Pharynxepithel erwiesen waren, lag es nahe, nicht nur ihre Anwesenheit, sondern auch ähnliche Zusammenhänge in andern Körperregionen zu vermuten. Denn wenn ihnen eine bestimmte Funktion in bezug auf die Pharynxmuskulatur zukommen sollte, so war

anzunehmen, daß sie die gleichen Aufgaben hinsichtlich der noch stärker entwickelten Körpermuskulatur zu erfüllen hätten. Ich wandte also zunächst meine Aufmerksamkeit dem Hautmuskelschlauch zu.

Um nun zunächst an die Topographie des Hautmuskelschlauches des Regenwurms kurz zu erinnern, so haben wir von außen nach innen: 1. das Körperepithel, welches distalwärts durch eine starke Cuticula, basalwärts durch eine Basalmembran abgeschlossen wird. Darauf folgt dann 2. eine kräftige Ringmuskelschicht und 3. zu unterst eine noch dickere Längsmuskelschicht.

Das Hautepithel setzt sich hauptsächlich aus drei Elementen zusammen: den gewöhnlichen Epithelzellen (»Deckzellen«, K. C. Schneider), Drüsenzellen und Sinneszellen. Die gewöhnlichen Epithelzellen sind schmale, cylindrische Zellen mit längsstreifigem Plasma. Zwischen diesen sind Schleimzellen von schlanker oder plumper Gestalt — je nach ihrem Funktionszustand — mit halsartig verjüngtem oberem Abschnitt reichlich eingestreut. An den Schleimzellen sind alle Stadien der Reife leicht zu beobachten. In den jungen Drüsenzellen findet sich ein zartes Maschenwerk, in dem sich dann die anfangs kleinen, später größeren Secretkörner ansammeln. Vor der Entleerung verschmelzen sie im distalen Teil der Zelle zu einem kompakten Schleimpfropf. Nach der Ausstoßung des Secrets erscheinen die Zellen schlanker und seitlich etwas zusammengeschrumpft. Der Kern liegt basal. — Die Sinneszellen stehen in Gruppen beisammen, sind länger und schmäler und tragen kurze, feine Sinnesstiftchen, welche durch die gewölbte Cuticula hervorragen. — Die Basalmembran des Epithels ist besonders stark entwickelt, was vielleicht damit zusammenhängt, daß das Epithel durch die Secretion stark in Anspruch genommen und seitlichen Verschiebungen leicht ausgesetzt ist.

Unter der Basalmembran ziehen in mehreren Schichten die Ringmuskelbündel hin. Die einzelnen Bündel werden in regelmäßigen Abständen durch Bindegewebssepten von einander getrennt. Querschnitte durch die Ringmuskelschicht zeigen, daß die einzelnen Muskelfasern der Bündel zu beiden Seiten der sie trennenden Septen ziemlich regelmäßig angeordnet sind.

Nach ganz ähnlichem Prinzip, nur noch regelmäßiger, ist bekanntlich die schon oft beschriebene, zu innerst gelegene Längsmuskulatur des Regenwurms gebaut. Auch hier sind die einzelnen Muskelfasern in hohen, schmalen Kästchen angeordnet, die durch dünne Bindelamellen von einander getrennt werden. Die schmalen Seiten der Kästchen stoßen nach außen zu an das Bindegewebe der Ringmuskelschicht, nach innen an eine peritoneale Grenzlamelle. An den Breitseiten der Kästchen, den

trennenden Bindelamellen nämlich, sind die Muskelfasern jederseits fiederblattartig angeheftet.

Schließlich wäre noch das Bindegewebe der beiden Muskelschichten zu erwähnen. Die Basalmembran geht unmittelbar in ein sehr feinfaseriges Bindegewebe über. Dieses bildet nicht nur die Septen zwischen den Ringmuskelbündeln, sondern umgibt sie auch, sich zwischen den einzelnen Muskelzellen netzförmig verzweigend, gleichsam mit einer starken elastischen Scheide. Auf Fig. 29, Taf. XXII, welche einen Querschnitt durch die Ringmuskulatur wiedergibt, habe ich dieses Bindegewebe dargestellt. Es ist im Präparat, ebenso wie die Basalmembran, zart rosa gefärbt (Eosinnachfärbung nach Eisenhämatoxylin), während die Muskelquerschnitte tiefschwarz erscheinen.

Beddard hat ähnliche Verhältnisse bei den Oligochäten *Perionyx* und *Perichaeta* beschrieben. Da sich das Bindegewebe strukturell und tinktoriell nicht von der Basalmembran unterscheidet, so ist diese wohl als Ausscheidungsprodukt desselben, — nicht des Epithels — zu betrachten, eine Ansicht, die in der Literatur von Frey, Dönitz, Eberth, Köllicker u. a. vertreten ist. — In diesem Bindegewebe, wie auch in dem des Pharynx und sogar im Hautepithel fand ich massenhaft die von K. C. Schneider beschriebenen Bakteroiden. Meist bildeten sie größere Haufen, in welchen je zwei dicht zusammenlagen. Sie färbten sich mit Benda sehr stark. Eine feinere Struktur konnte ich an ihnen nicht unterscheiden.

Wie verhält sich nun das Hautepithel in bezug auf die Fibrillen? Sie sind auch hier stark entwickelt, und zwar finden sie sich in allen Regionen der Haut, sowohl am Vorderende, als auch in der Mitte und am Hinterende des Wurms in gleicher Weise. Fig. 7, Taf. XX, illustriert den Fibrillenverlauf im Hautepithel. Die Figur stellt einen Sagittalschnitt durch die Körperwand dar. Das Epithel muß dabei längs-, die Ringmuskulatur quergetroffen werden. Die Längsmuskulatur ist nicht mit wiedergegeben. Man sieht die Fibrillen, im Gegensatz zur charakteristischen Schlängelung im Pharynx, im Hautepithel schnurgerade durch die Zellen ziehen. Später stellte sich eine einfache Erklärung für diese mich anfangs überraschende Tatsache ein, auf die ich noch zurückkomme. Die Zahl der Fibrillen beträgt auch hier etwa sieben bis zehn in jeder Zelle. An günstigen Stellen sind sie bis zu ihrer Befestigung an der Cuticula zu verfolgen, wie aus Fig. 31, Taf. XXII, auf welcher vier Epithelzellen bei starker Vergrößerung gezeichnet sind, ersichtlich ist. An dem in der Zellmitte gelegenen Kern ziehen die Fibrillen an allen Seiten vorbei, ihn wie in einen Mantel einhüllend. Unter dem Kern laufen sie näher

zusammen und befestigen sich schließlich auch hier zum Teil an der Basalmembran, welche an diesen Insertionsstellen nach dem Zellinnern hin in papillenartige Fortsätze ausgezogen ist. Gelegentlich sah ich sie aber auch die Basalmembran durchziehen. Teils verlaufen sie dann in Wellenlinien dicht unter derselben und parallel mit ihr, teils treten sie in die Bindegewebssepten der Muskulatur ein. Die schon erwähnte Fig. 7, Taf. XX, gibt eine solche Stelle wieder. Rechts dicht unter der Basalmembran treten einzelne feine Fibrillen in eine Ringmuskelzelle ein.

Um mir über die Art des Fibrillenverlaufs unterhalb des Epithels nähere Aufklärung zu verschaffen, suchte ich verschieden starke Kontraktionszustände in der Muskulatur hervorzurufen und wählte dazu als einfachstes das elektrische Verfahren. Die Versuche, bei welchen mich Herr Dr. K. von Frisch freundlich unterstützte, wurden mit einem der gebräuchlichen Induktionsapparate angestellt. Die Nadelelektroden wurden an zwei nahe gelegenen Stellen unter die Haut des Tieres eingeführt und dasselbe nach eingetretenem Tetanus sofort fixiert. Auch der Pharynx ließ sich auf diese Weise, sowohl in seiner natürlichen Lage im Tier selbst, als auch nach vorherigem Herauspräparieren in starken Reizzustand versetzen. Die Reizpräparate zeigten nun ein verändertes Aussehen aller in Betracht kommenden Gewebe. Schon äußerlich konnte man an der starken Einbuchtung der Körperwand und Verdünnung des Wurmkörpers erkennen, daß sich die Ringmuskulatur stärker kontrahiert hatte als die Längsmuskulatur. Das Epithel war infolgedessen seitlich stark zusammengepreßt und im Bestreben, nach außen auszuweichen, in die Länge gezogen. Im Ruhezustand maßen die Zellen in der Längsrichtung durchschnittlich 80—90 μ, im Reizzustand 106—110 μ. Ein Blick auf die Fig. 8 und 9, Taf. XX, läßt diese Deformation des Epithels im Reizzustand erkennen. Die Epitheloberfläche ist stark vorgewölbt und in viele kleine Falten gelegt. Die Kerne sind meist in den basalen Teil der Zelle gerückt und stark verlängert und verschmälert, manchmal sogar abwechselnd in zwei Reihen angeordnet. (Ganz ähnliche Bilder erhielt ich übrigens, um dies hier gleich mitzuerwähnen, von Pharynx-Reizpräparaten. Das Pharynxepithel war gleichfalls stark gedehnt. Einer natürlichen Länge von 80 bis 84 μ entsprach eine jetzige von 130—135 μ.) Fig. 9, Taf. XX, zeigt, daß die stark gedehnten Fibrillen es sind, welche mit dieser Vorwölbung und Faltung des Epithels im Zusammenhang stehen. Auf Fig. 32, Taf. XXII, ist ein kleines Stück der Epitheloberfläche aus einem Reizpräparat allein dargestellt. Die verlängerten Fibrillen haben die Oberfläche in viele kleine, spitze Zacken ausgezogen. Innerhalb der Zelle verlaufen sie wie straff gespannte Fäden. Wo das Zellplasma teilweise zerstört ist (Fig. 8,

Taf. XX) treten sie einzeln frei hervor. Von der Basalmembran sind sie manchmal abgerissen und ihr unteres Ende hakenförmig umgebogen. Was aber an den Reizpräparaten am meisten auffällt, ist das massenhafte Durchtreten der Fibrillen durch die Basalmembran in die Muskelschichten. Auf Fig. 11, Taf. XX, ist eine solche Stelle gezeichnet. Aus dem Epithel kommend, lagern sich die Fibrillen teils innerhalb, teils schon unter der Basalmembran bündelförmig zusammen und treten in ein Muskelseptum ein; diesen Weg bevorzugen sie begreiflicherweise auf ihrem Wege in die tieferen Muskelschichten. Nicht nur in Bündeln, sondern auch einzeln kann man sie durch die Basalmembran hindurchziehen sehen. Manchmal scheint eine Fibrille in ihr zu verschwinden, um dann auf der andern Seite in ihrer genauen Verlängerung wieder aufzutauchen. Eine Erklärung hiefür kann ich nicht angeben. Auf Fig. 12, Taf. XX, habe ich ein Übersichtsbild des Hautmuskelschlauchs wiedergegeben, wie es sich auf Querschnitten darbietet. Die violett gefärbten Fibrillen treten in Menge aus dem Epithel in die Ringmuskelschicht ein, durchqueren sie und verzweigen sich in der Längsmuskulatur. Auf Fig. 8 sieht man sie die Ringmuskelschicht durchsetzen. — Diese massenhaften Durchtritte in den Reizpräparaten kann ich mir nur so erklären, daß die Fibrillen infolge der starken Kontraktion der Muskulatur, besonders der Ringmuskelschicht, sowie der seitlichen Pressung des Epithels auf einen kleineren Raum zusammengedrängt werden und teilweise verkleben. Dadurch färben sie sich natürlich stärker und werden leichter sichtbar, als es bei einer einzelnen feinen Fibrille der Fall sein würde. (Wäre nicht der starke färberische Unterschied, so könnte man die Fibrillen manchmal für Muskelfasern halten. Auf Eisenhämatoxylin-Präparaten sind sie stark zusammengebacken, so daß man die einzelnen Fibrillen oft nicht zu unterscheiden vermag.) — In einzelnen seltenen Fällen — bei der Feinheit der Fibrillen ist die Beobachtung schwierig — sah ich die Fibrillen in die Muskelzellen selbst eindringen: Fig. 15, 16, Taf. XXI. In Fig. 15 gibt die Fibrille im Sarcoplasma der Muskelzelle noch einen feinen Seitenzweig ab. Meist aber umschlingen die Fibrillen die Muskelzellen von außen und geben kleine Seitenäste an benachbarte ab. Beispiele solcher Fälle geben die Fig. 17a, b und Fig. 18, Taf. XXI. Fig. 13, Taf. XXI, zeigt eine dicke wellige Fibrille, welche in dem Bindegewebe zwischen den beiden Muskelschichten verläuft.

Die durch Schnitte gewonnenen Resultate wurden bestätigt durch das Studium von Macerationspräparaten. Pinselt man in Hautmacerationspräparaten die Längsmuskelschicht vorsichtig ab, so kann man in dieser feine Fäden quer durchziehen sehen; sie scheinen bis in tiefe

Schichten der Längsmuskulatur vorzudringen. Meist jedoch sind sie unterhalb der Ringmuskulatur abgerissen und ragen als kurze gekrümmte Fädchen aus ihr hervor.

Auch hier, im Hautmuskelschlauch, verhalten sich also die Fibrillen ganz ähnlich wie im Pharynx. Ihre Bedeutung ist dementsprechend wohl die gleiche wie dort.

3. Die Fibrillen in andern Körperregionen des Regenwurms.

Die positiven Befunde im Hautmuskelschlauch veranlaßten mich, auch in andern Regionen mit gut entwickelter Muskulatur nach fibrillären Bildungen zu suchen. Der muskulöseste Abschnitt des Darmtractus nach dem Pharynx ist der sogenannte Muskelmagen. Das 16. bis 18. Segment umfassend, schließt dieser unmittelbar an den Magen oder Kropf an und leitet in den Darm über. Seine Wandung besteht aus einem Flimmerepithel und aus zwei äußerst starken Muskelschichten, einer inneren Ring- und einer äußeren Längsmuskellage. Wie erwartet, sind die Fibrillen im Epithel des Muskelmagens sehr gut entwickelt; auch hier verlaufen sie gestreckt. Anordnung und Verlauf der Fibrillen in diesen Zellen erinnern überhaupt sehr an die im Körperepithel bestehenden Verhältnisse. Ein Zusammenhang der Fibrillen mit den Cilien ist auch im Muskelmagen nicht vorhanden. Auf Fig. 34, Taf. XXII, sind vier Zellen des Magenepithels abgebildet. In den beiden zu äußerst gezeichneten Zellen rechts und links sieht man dicht unter der Basalkörperreihe etwa neun bis zehn große, mit Eisenhämatoxylin stark färbbare, stabförmige Verdickungen. Sie stellen, wie auch auf den beiden mittleren Zellen hervortritt, den Endschaft der Fibrillen dar, denn nach dem Zellinnern zu verlängern sie sich in die Fibrillen. Die Basalkörner sind kleiner und in viel größerer Zahl vorhanden als diese verdickten Fibrillenenden. Die Anheftung der Fibrillen erfolgt auch im Muskelmagen meist an der Basalmembran. Des öfteren sieht man aber auch hier, wie einzelne dunkle Fibrillen sich zwischen den Muskelzellen der Ringmuskulatur hindurchwinden und verzweigen.

Die Untersuchung des eigentlichen Darmepithels an den verschiedensten Stellen, auch in der gleich hinter dem Muskelmagen gelegenen Gegend, hatte ein entgegengesetztes Resultat: Weder in der Höhlung selbst noch auf der Typhlosolis war etwas von Fibrillen zu bemerken. Das ist nach dem Vorhergehenden aber wohl nicht weiter merkwürdig; es paßt sogar gut zu den positiven Befunden. Denn die Darmmuskulatur besteht nur aus je einer dünnen, einschichtigen Ring- und Längsmuskellage; auf der Typhlosolis sind ebenfalls Muskelfasern nur spärlich vorhanden.

Schließlich wurde noch das Epithel des Clitellums geprüft, und zwar aus einem später zu erörternden Grunde. Die Untersuchung des Gürtels nahm ich nicht während seiner stärksten Ausbildung, im Frühjahr, vor, sondern in den späteren Monaten, zu einer Zeit also, wo im Epithel zwischen den großen Hautdrüsen auch noch unmodifizierte Epidermiszellen zu finden sind. Das Epithel des Gürtels ist bekanntlich von der Ringmuskelschicht durch massenhafte, in mehreren Schichten übereinanderliegende Drüsenzellen von riesigen Dimensionen getrennt. Die Dicke dieser Drüsenschicht kann die der unterliegenden Ringmuskelschicht um das drei- bis fünffache übertreffen. Zwischen die Drüsenzellen schieben sich in regelmäßigen Zwischenräumen Bindegewebssepten, die zwischen Epithel und Ringmuskulatur ausgespannt sind, außerdem Muskelfasern und Blutgefäße ein. Die Drüsen sind meist mit feinkörnigem Secret erfüllt und münden mit langem, schlankem Hals oben zwischen den Epithelzellen aus. — Auf die Drüsenschicht folgen dann nach dem Körperinnern zu wie immer die Ring- und die Längsmuskelschicht; beide sind ebenso gebaut wie die Hautmuskelschichten des übrigen Körpers. Die Untersuchung des Gürtelepithels hatte ein negatives Ergebnis: Fibrillen waren nicht zu finden.

4. Analoge Befunde bei Polychäten.

Wenn eine Gesetzmäßigkeit in dem Auftreten solcher intraepithelialer Fibrillen in der Nähe der Muskulatur überhaupt bestehen sollte, so war nicht anzunehmen, daß dieselben auf den Regenwurm beschränkt seien. Deshalb untersuchte ich noch einige stark muskulöse Polychäten, nämlich *Spirographis Spallanzanii*, *Hesione sicula* und *Nereis cultrifera*.

Histologisch betrachtet, ähnelt der Pharynx von *Spirographis* dem des Regenwurms in mancher Beziehung. Wir haben zuinnerst wieder ein Flimmerepithel. Am Flimmerapparat lassen sich bei günstiger Differenzierung folgende Teile von innen nach außen gut unterscheiden: Über einem hellen Saum am distalen Zellende sitzt eine stark färbbare Reihe innerer Basalkörner. Darauf folgt eine Schicht von feinen Zwischengliedern, die mit einer etwas stärker färbbaren Verdickung enden und von den hellen, steifen Fußstücken der Cilien kaum abgesetzt sind. Die Fußstücke gehen direkt in die beweglichen Flimmerhaare über. Das Epithel sitzt einer besonders breiten Basalmembran auf. Diese geht in ein äußerst regelmäßiges, durch runde, fensterartige Löcher unterbrochenes, membranöses Bindegewebe über. Ich habe es in Fig. 36, Taf. XXII, darzustellen versucht. In den Löchern zwischen den Verzweigungen des

Gewebes liegt braunes, körniges Pigment. An das Bindegewebe schließen sich dann nach außen hin wieder die Muskelfasern an.

Was die Fibrillen betrifft, so sind sie im Pharynxepithel von *Spirographis* massenhaft vorhanden. Fig. 19, Taf. XXI, zeigt eine drüsige Stelle des Epithels mit leicht gewellten, die Zelle der Länge nach durchziehenden Fibrillen. Sie sind bei *Spirographis* besonders gut bis zu ihren Endverdickungen zu verfolgen, wie Fig. 35, Taf. XXII, zeigt. (Auf den beiden Zellen am weitesten nach links sind die Cilien nicht erhalten.) Man kann auch hier in jeder Zelle neun bis zehn Fibrillen zählen. Auch bei *Spirographis* befestigt sich ein großer Teil der Fibrillen an der Basalmembran. Ab und zu sah ich sie aber auch die Basalmembran durchziehen und in Bündeln oder auch einzeln auf der andern Seite wieder aus ihr heraustreten. Ihren weiteren Verlauf konnte ich nicht feststellen.

Auf Fig. 37 und 38, Taf. XXII, ist je ein Stück der Basalmembran gezeichnet, die nach unten in das schon erwähnte Bindegewebe übergeht. In Fig. 37 treten die dunklen Fibrillen in die Basalmembran ein, in der sie, wenn auch sehr blaß gefärbt, doch deutlich zu verfolgen sind, bis sie auf der andern Seite scharf und dunkel wieder hervortreten. Fig. 38 zeigt ein ähnliches Bild. (Die dunklen Stellen auf der Figur entsprechen Muskelquerschnitten.)

Ganz ähnlichen Verhältnissen in bezug auf die Fibrillen begegnen wir im Hautepithel von *Spirographis*, nur erscheinen die einzelnen Fäden hier besonders dick. Dies zeigt Fig. 20, Taf. XXI, welche das Hautepithel mit der darunter befindlichen Ringmuskulatur wiedergibt. Ich habe mich mit der Feststellung von Fibrillen in der Zelle selbst begnügt.

Ein günstiges Objekt für meine Untersuchungen bot sich mir ferner in *Hesione sicula:* die Fibrillen sind so massenhaft vorhanden, daß fast die ganze Zelle von ihnen ausgefüllt ist. Sie erscheinen im Epithel oft zerrissen und umgebogen. Auf Fig. 21, Taf. XXI, habe ich einen Sagittalschnitt durch das Hautepithel von *Hesione* mit den Fibrillen dargestellt. Unterhalb desselben kann man sie in die Ringmuskelsepten hineinziehen sehen.

Endlich konnte ich auch im Hautepithel von *Nereis cultrifera* (?) die Fibrillen konstatieren. Diese Bilder sind denen vom Regenwurm wohl am ähnlichsten. Hier ist nämlich wieder besonders deutlich zu erkennen, wie ein Teil der Fibrillen sich in die unter dem Epithel befindliche Muskelschicht hinein fortsetzt. Bei der außerordentlichen Zartheit der Muskelfasern ist es mir nicht gelungen, die Fibrillen in die Muskelzellen selbst eindringen zu sehen; ich sah sie zwischen denselben verlaufen.

Morphologisch etwas andre, funktionell aber wohl ähnliche Verhältnisse haben wir schließlich noch im Epithel des sogen. Kieferträgers von *Nereis*. Dieses Organ, von welchem Fig. 30, Taf. XXII, eine Übersichtsskizze gibt, ist ein hinter dem Rüssel gelegenes Rohr, das seitlich zusammengepreßt und stark muskulös ist. Aus seinem verdickten Hinterende geht ein in der Literatur als »Übergangsteil« bezeichneter Darmabschnitt hervor, der dann erst in den eigentlichen Darm einmündet. Die Muskeln dieses Organs sind zum größten Teil zwischen der Basalmembran des Epithels und der äußeren Wand des Rohrs radial eingespannt. Innerhalb des Epithels setzen sie sich, wie aus Fig. 23, Taf. XXI, ersichtlich, durch Fasern fort, welche sich stark mit Benda färben und auf ihrem Wege zur Cuticula strahlenförmig auseinanderbiegen. Mit Muskelfasern haben wir es bei diesen Gebilden wohl nicht zu tun. Außer färberischen Unterschieden spricht der Umstand dagegen, daß sie viel feiner sind, als die derben Muskelfasern. Außerdem verlaufen sie an den Stellen, wo die Muskeln schräg ansetzen, oft nicht genau in ihrer Verlängerung, sondern biegen jenseits der Basalmembran etwas um und erreichen die Cuticula auf geradem Wege.

Zusammenfassend möchte ich wiederholen, daß ich bei *Lumbricus* im Pharynx-, Muskelmagen- und Hautepithel, bei *Spirographis* im Pharynx- und Hautepithel, bei *Hesione* und *Nereis* im Hautepithel längs verlaufende, scharf hervortretende Fibrillen konstatieren konnte. Teils inserieren diese an der Basalmembran, teils lassen sie sich durch Vermittlung des Bindegewebes in die unter dem Epithel befindlichen Muskelschichten verfolgen und treten auch ins Innere der Muskelfasern über.

II. Allgemeiner Teil.

Die physiologische Bedeutung der Fibrillen.

Was die funktionelle Bedeutung intraepithelialer Fibrillen betrifft, so sind, wie die in der Einleitung gegebene Literaturübersicht zeigt, verschiedene Erklärungsmöglichkeiten vorhanden. Auch für die Fibrillen im Pharynxepithel des Regenwurms liegt in der Literatur schon eine Erklärung vor: W. Polowzow schreibt ihnen die entscheidende Rolle bei der Schleimsecretion zu. Das Secret von Schleimdrüsen, die an der Peripherie des Pharynx liegen, von seinem inneren Epithel also durch den dicken Muskelwulst getrennt sind, soll sich in den Drüsengängen sammeln. »Dieselben,« heißt es weiter, »durchsetzen einen Teil der Muskelschicht und gesellen sich zu den hier verlaufenden mächtigen Nervenstämmen.«

Das Secret soll dann in dünnen Fäden innerhalb der Nervenstämme, zwischen den Nervenscheiden (!) ins Epithel eintreten. Hier soll es sich dann zwischen den Zellen klumpenförmig ansammeln und durch die Kontraktion der muskulösen Fibrillen ins Pharynxlumen ausgestoßen werden.

Diese Deutung ist unmöglich. Wenn die Fibrillen überhaupt mit der Schleimsecretion etwas zu tun hätten, so müßten sie vor allem im Clitellum vorhanden sein, um dort bei der Secretentleerung der großen Schleimdrüsen mitzuhelfen. Im Clitellum fehlen sie aber; die zwischen den Drüsen liegenden Muskelfasern erfüllen wohl diese Funktion. — Zellen mit starker Secretion haben wir sodann im Darmepithel. Die Darmepithelzellen sind manchmal geradezu deformiert durch peripherische, gewölbte Schleimkuppen, welche den Bürstensaum mit emporheben. Aber auch das Darmepithel besitzt keine Fibrillen. — Das gewöhnliche Hautepithel ist aber ebenfalls sehr drüsenreich, und hier finden sich die Fibrillen. Ein Zusammenhang mit der Schleimsecretion besteht aber auch im Hautepithel nicht. Das zeigen die Reizpräparate: man sieht die Schleimzellen in allen möglichen physiologischen Funktionszuständen, z. B. entleerte und auch noch ganz mit Secret erfüllte. Die Fibrillen aber, die an der Peripherie der Schleimzellen verlaufen, sind in den Reizpräparaten immer stark gedehnt, können also nicht durch etwaige Kontraktionen die Schleimzellen seitlich zusammendrücken und den Schleim herauspressen. Für kontraktil halte ich die Fibrillen überhaupt nicht, aus folgenden Gründen: Polowzow hat beobachtet, daß, wenn der Pharynx ohne Anwendung von Chloroform herauspräpariert wird, sich die unter dem Epithel gelegene Muskulatur stark kontrahiert. Auf das Epithel und die in ihm eingeschlossenen Strukturen braucht sich aber die Reizwirkung nicht auszudehnen: die Fibrillen verlaufen dann geschlängelt, zeigen also den Ruhezustand. Wenn man aber wie Polowzow die Epithelfibrillen für muskulöse Fasern hält, so scheint mir diese funktionelle Unabhängigkeit von der dicht unterhalb des Epithels gelegenen Muskulatur unverständlich. Nach meinen Beobachtungen wird das Epithel bei einer Reizung der Muskulatur immer stark in Mitleidenschaft gezogen: die Fasern werden stark gedehnt, die Länge der Zelle übertrifft die einer im Ruhezustand befindlichen um das $1^1/_2$fache. Eine aktive Verkürzung der Fibrillen durch Kontraktion habe ich nie gesehen; Querschnittsdifferenzen, wie sie z. B. bei den Stentor-Myonemen, wie bei allen kontraktilen Fasern auftreten, sind, wenn man eine geradlinige mit einer geschlängelten Fibrille vergleicht, nicht zu beobachten. Von den kontraktilen Fasern unterscheiden sich die Fibrillen auf den ersten Blick dadurch, daß sie in

kontrahierten Muskeln immer geschlängelt, oft in krausen Windungen verlaufen.

An dieser Stelle ein Wort über die Fibrillen des Kieferträgerepithels von *Nereis* (Fig. 30, Taf. XXII, 23, Taf. XXI). Auch diese halte ich nicht für kontraktil. Ich glaube vielmehr, daß hier der Muskelansatz auf indirektem Wege durch Sehnenbildung zustande kommt, wie wir dies bei Arthropoden häufig finden. Die Fibrillen sind als besondere, im Epithel selbst entstandene Fasern anzusehen. — Eine nervöse Funktion kann man den Fibrillen auch nicht zuschreiben. Bei denjenigen, welche sich büschelförmig an der Basalmembran anheften, ist das von vornherein klar. Ferner habe ich auf Schnitten, die auf der Höhe des Oberschlundganglions durch den Pharynx gemacht wurden, niemals Fibrillen in den ösophagealen Schlundring eintreten sehen, und auch im Hautmuskelschlauch fehlt jede Beziehung der Fibrillen sowohl zu den submuskulären Ringnerven als auch zu den im Hautepithel vorhandenen Sinneszellen.

Ebenso unmöglich ist es, daß die Fibrillen für die Resorption in Betracht kommen, also etwa Leitungsbahnen für flüssige Nährstoffe darstellen könnten. In der Literatur wird zuweilen faserigen Differenzierungen der Zelle eine solche Funktion zugesprochen; Engelmann z. B. hat die Hauptaufgabe der Anodonta-Flimmerkegel in der Ernährung der Cilien gesehen. In meinem Fall ist eine solche Deutung aber unmöglich. Mit der Ernährung der Cilien können die Fibrillen nichts zu tun haben, da sie mit diesen in keinem Zusammenhang stehen. Im Pharynx können sie überhaupt für die Resorption nicht in Betracht kommen, da im Pharynx ja nicht resorbiert wird. Im Darm sind aber keine Fibrillen vorhanden.

So bleibt schließlich nur noch die Auffassung übrig, daß die Fibrillen der Klasse der Stützstrukturen zugerechnet werden müssen, von welchen, wie schon erwähnt, in den letzten Jahren durch Koltzoff und Goldschmidt eine Reihe bekannt geworden sind. Ein besonders charakteristisches, meinem Fall nicht unähnliches Beispiel haben wir durch Koltzoff in den Flimmerepithelien des Mantelrandes von Pteropoden kennen gelernt. Es handelt sich da um ein intracelluläres System von Stützfasern. »Sie nehmen innerhalb der Epithelzellen ihren Anfang, laufen in der Richtung zur unteren Fläche und verästeln sich wie Wurzeln auf derselben an der Berührungsfläche dieser Epithelzelle mit den Verästelungen der darunter liegenden Bindegewebzelle.«

Auch in meinem Fall handelt es sich bei denjenigen Fibrillen, die an der Basalmembran entspringen, wohl jedenfalls um elastische Stützstrukturen, die zur Festigung des Epithels bei mechanischer Beanspru-

chung dienen. Besonders da, wo die Muskeln radial am Epithel ansetzen, also im Pharynx, kann man sich gut vorstellen, daß ihre Zugwirkung einen Gegenzug in den elastischen, gespannten Fibrillen auslösen muß, wodurch das Epithel vor zu starker Zerrung bewahrt wird. Sehr deutlich tritt diese elastische Spannung der Fibrillen in den Tetanuspräparaten hervor (Fig. 8, 9, 10, Taf. XX). Hört die Zugspannung auf, so werden die gedehnten Fibrillen vermöge ihrer Elastizität, die sich vielleicht am besten mit der Elastizität gespannter Uhrfedern vergleichen ließe, wieder zurückschnellen und dem Epithel seine frühere Form zurückgeben. In der Ruhelage sind die Fibrillen dann wieder leicht spiralfederartig aufgerollt.

Aber auch bei seitlicher Pressung, wie sie bei stark secernierenden Epithelien (Hautepithel von Würmern) schon an und für sich, und erst recht bei Epithelien mit kräftiger muskulöser Unterlage nicht ausbleiben kann, werden es wohl hauptsächlich die Fibrillen sein, die den Zellen die Beibehaltung ihrer äußeren Form gewährleisten. In den Hautepithelien der Würmer wird bei der großen Kontraktilität der Tiere wohl meist ein mehr oder minder starker Seitendruck vorhanden sein, daher der gestreckte Verlauf der Fibrillen im Hautepithel. Aber auch innerhalb der Epithelzellen selbst können leicht Verschiebungen eintreten. Denn eine Epithelzelle kann ja die verschiedensten Funktionen haben; sie kann der Secretion, der Resorption, dem Schutze, dem Abschluß gegen Oberflächen dienen, die Aufnahme von Sinneseindrücken vermitteln, als Stützorgan von Sinneszellen auftreten. Ein intracellulärer Stützapparat kann sie bei diesen verschiedenen Aufgaben nur unterstützen.

Möglicherweise könnten die Fibrillen ursprünglich als Stützorgan in den Epithelzellen entstanden sein und dann sekundär Anschluß an die Muskulatur gefunden haben. Denn wo sie durch die Basalmembran hindurch zwischen und in die Muskelfasern eindringen, lassen sie sich auch am besten als Skelettstrukturen verstehen. Es liegt hier wohl ein analoger Fall zu dem von Goldschmidt bei den *Ascaris*-Muskelzellen beschriebenen vor. Wie dort tragen die Fibrillen zur Befestigung der Muskelschichten am Epithel bei. Sie stellen ferner die elastische Gegenkraft zur kontraktilen Muskelkraft dar, dem Ruhestadium der elastischen Faser entspricht das Arbeitsstadium des Muskels. Daher der gewellte Verlauf der elastischen, zusammengedrückten Fibrille innerhalb der kontrahierten Muskelfaser.

Zum Schluß möchte ich noch eine Beobachtung erwähnen, die zwar mit meinem eigentlichen Thema nicht direkt in Verbindung steht, aber doch vielleicht einiges Interesse verdient. Im Flimmerepithel des Pharynx vom *Spirographis*, ebenso wie in dem von *Lumbricus* sind mir zahlreiche

Mitosen zu Gesicht gekommen. Sie lagen stets dicht unter dem Flimmerapparat. In Fig. 39, Taf. XXII, ist eine Mitose aus dem Pharynxepithel des Regenwurms, in Fig. 40 und 41 sind zwei von *Spirographis* gezeichnet. Die Chromosomen haben die Gestalt kurzer, gebogener Stäbchen. In bezug auf die Richtung der Spindeln — fast immer ungefähr parallel der Zelloberfläche — stimme ich mit den Beobachtungen Erhards und Wallengrens überein. Wallengren, der in den Flimmerzellen des Kiemenepithels von Najaden Mitosen gefunden hat, sagt darüber: »Nur sehr selten nahm die Kernspindel eine schräge Stellung ein, und nur zweimal habe ich eine senkrechte Orientierung beobachtet. Auch bei diesem Epithelium kann die mit der Oberfläche parallele Stellung als Regel gelten, und infolgedessen geht die Teilungsebene gewöhnlich senkrecht zur Oberfläche, sodaß die beiden Schwesterzellen Seite zu Seite und auf derselben Höhe im Epithel zu liegen kommen.« Auch eine Aufhellung des Plasmas, von der Wallengren spricht, und ein starkes Aufquellen der sich teilenden Zellen bis zu ihrer fast völligen Abkugelung habe ich bei meinem Objekt immer beobachtet; der starke Turgor in der sich teilenden Zelle läßt sie dabei wohl den Seitendruck überwinden. Das Centrosom war meist nicht sehr deutlich zu erkennen; jedenfalls kann ich über eventuelle Beziehungen desselben zu den Basalkörnern nichts aussagen. Was die Auflösung des Flimmerapparates in den sich teilenden Zellen betrifft — hierüber bestehen Meinungsverschiedenheiten — so scheint er mir in der Prophase noch erhalten. Aber auch in dem Stadium der Äquatorialplatte schien er mir in den allerdings nicht häufig beobachteten Fällen, wo die Zellen genau längs getroffen waren, noch fortzubestehen. Auf Fig. 41, Taf. XXII, ist der Flimmerapparat mit den Basalkörpern von der sich teilenden Zelle abgehoben; das hat aber wohl mit der Resorption des Flimmerapparates nichts zu tun. Die Fibrillen werden in den Flimmerzellen, die sich teilen, wohl eingeschmolzen. Ein eigentümliches Gebilde in Gestalt eines stark färbbaren, fast zum Ring gekrümmten Stabes, der sich am unteren Rande der Zelle noch verbreitert, zeigt Fig. 41.

Zum Schlusse möchte ich meinen verehrten Lehrern, Herrn Geheimrat Prof. Dr. v. Hertwig, in dessen Institut die vorliegenden Untersuchungen ausgeführt wurden, und Herrn Prof. Dr. Goldschmidt für ihr liebenswürdiges Entgegenkommen und stetes Interesse an meinen Studien meinen herzlichsten Dank sagen. Prof. Goldschmidt habe ich für die Anregung zu dieser Arbeit und seine Leitung derselben, sowie für viele wertvolle Ratschläge noch besonders zu danken.

Literaturverzeichnis.

Apathy, St. 1897. Das leitende Element des Nervensystems usw. Mitteilg. a. d. Zoolog. Station Neapel. Bd. XII.

—— 1893. Über die Muskelfasern von Ascaris nebst Bemerkungen über die von Lumbricus und Hirudo. Zeitschr. f. wiss. Mikrosk. Nr. 10.

Beddard, F. E. 1895. A monograph of the order of Oligochaeta. Oxford.

—— 1884. The structure of the body-wall in certain earth-worms. Proceed. of the Royal Physic. Soc. in Edinb.

Benda, K. 1912. Die Mitochondria. Ergebn. d. Anat. u. Entwicklungsgesch. Bd. XII.

Cerfontaine, P. 1890. Recherches sur le système cutané et sur le système musculaire du lombrice terrestre. Arch. Biol. T. X.

Claparède, A. R. E. 1873. Recherches sur la structure des annélides sédentaires.

Ehlers, E. 1864—68. Die Borstenwürmer. Leipzig.

Engelmann, Th. W. 1880. Zur Anatomie und Physiologie der Flimmerzellen. Pflügers Arch. Bd. XXIII.

Erhard, H. 1909. Studien über Flimmerzellen. Arch. f. Zellforschung.

Goldschmidt, R. 1904. Der Chromidialapparat lebhafter funktionierender Gewebszellen. Zool. Jahrb. (An.). Bd. XXI.

—— 1906. Mitteil. zur Histologie von Ascaris. Zool. Anz. Bd. XXIX.

—— 1909. Das Skelet der Muskelzelle von Ascaris usw. Arch. f. Zellforsch. Bd. IV.

—— Das Nervensystem von Ascaris lumbricoides und megalocephala. III. Festschr. f. Richard Hertwig. Jena.

Grobben, K. 1911. Die Bindesubstanzen von Argulus. Wien.

Gurwitsch, A. 1904. Morphologie und Biologie der Zelle. Jena.

Heidenhain, M. 1899. Struktur der Darmepithelzellen. Arch. f. mikr. Anat. Bd. LIV.

—— Beiträge zur Aufklärung des wahren Wesens faserförmiger Differenzierungen. Anat. Anz. Bd. XVI.

—— 1902. Das Protoplasma und die kontraktilen fibrillären Strukturen. Anat. Anz. Bd. XXI.

—— 1911. Plasma und Zelle. 2. Lieferung. Jena.

Hertwig, R. 1898. Über Kernteilung, Richtungskörperbildung und Befruchtung bei Actinosphaerium Eichhorni. Abh. bayr. Akad. Wiss. Bd. XIX.

Holmgren, E. 1905. Zur Kenntnis der cylindrischen Epithelzellen. Arch. f. mikr. Anat. Bd. LXV.

Kasakoff, W. 1912. Zur Frage von dem Bau des Mitteldarmes von Erinaceus europaeus. Anat. Anz. Bd. XLI.

Koltzoff, N. 1906. Studien über die Gestalt des Zelle. I. Arch. f. mikr. Anat. Bd. LXVII.

—— 1908. Studien über die Gestalt der Zelle. II. Arch. f. Zellforsch. Bd. II.

—— 1911. Studien über die Gestalt der Zelle. III. Arch. f. Zellforsch. Bd. VII.

Korotneff, A. 1909. Mitochondrien, Chondriomiten und Faserepithel der Tricladen. Arch. f. mikr. Anat. Bd. LXXIV.

Lundahl, G. 1908. Beitrag zur Kenntnis der sogenannten Grenzfibrillen der Epithelzellen. Anat. Hefte. Bd. XXXVII.

Metalnikoff, S. 1900. Sipunculus nudus. Zeitschr. f. wiss. Zool. Bd. LXVIII.
Meves, F. 1907. Über Mitochondrien bzw. Chondriokonten in den Zellen junger Embryonen. Anat. Anz. Bd. XXXI.
—— 1910. Über Strukturen in embryonalen Stützgewebezellen und die Entstehung von Bindegewebsfibrillen. Arch. f. mikr. Anat. Bd. LXXV.
Polowzow, W. 1904. Über kontraktile Fasern in einer Flimmerzellenart und ihre funktionelle Bedeutung. Arch. f. mikr. Anat. Bd. LXIII.
Rohde, E. 1885. Die Muskulatur der Chätopoden. Zool. Beitr. v. A. Schneider. Bd. I.
Roux, W. 1895. Gesammelte Abhandlungen. Leipzig.
Schneider, K. C. 1902. Lehrbuch der vergl. Histologie der Tiere.
Snethlage, E. 1905. Über die Frage von Muskelansatz und der Herkunft der Muskulatur bei Arthropoden. Zool. Jahrb. (Anat.). Bd. XXI.
Vejdovsky, F. 1884. System und Morphologie der Oligochäten. Prag.
Wallengren, H. 1905. Zur Kenntnis der Flimmerzellen. Zeitschr. f. allgem. Physiol. Bd. V.

Tafelerklärung.

Sämtliche Abbildungen sind mit Abbeschem Zeichenapparat hergestellt.

Tafel XX.

Sämtliche Bilder nach Benda-Färbung.

Fig. 1. Querschnitt durch das Pharynxepithel des Regenwurms auf der Muskelwulstseite mit geschlängelten Fibrillen. Imm. 2 mm; Oc. 1.

Fig. 2. Frontalschnitt durch den Pharynx; zeigt das verästelte Bindegewebe unterhalb des Epithels mit Kernen und angeschnittenen Fibrillen. Imm. 2 mm; Oc. 1.

Fig. 3. Schrägschnitt durch das Pharynxepithel. Bindegewebe ins Epithel übergehend. Fibrillen. Imm. 2 mm; Oc. 1.

Fig. 4. Muskelfasern aus dem Pharynx des Regenwurms, mit axialen Fibrillen. Imm. 2 mm; Komp.-Oc. 4.

Fig. 5. Desgleichen. Imm. 2 mm; Komp.-Oc. 4.

Fig. 6. Muskelfasern mit oberflächlich verlaufenden Fibrillen. Imm. 2 mm; Komp.-Oc. 4.

Fig. 7. Sagittalschnitt durch die Körperwand. Epidermis und Ringmuskulatur. Fibrillen im Epithel und Bindegewebe unterhalb der Basalmembran. Imm. 2 mm; Oc. 1.

Fig. 8. Querschnitt durch die Körperwand. Reizpräparat. Epithel durch die Fibrillen stark gedehnt. Durchtretende Fibrillen. Imm. 2 mm; Oc. 1.

Fig. 9. Hautepithel. Reizpräparat. *b* = Bakteroiden. Imm. 2 mm; Oc. 1.

Fig. 10. Querschnitt durch das gedehnte Pharynxepithel mit den Fibrillen. Reizpräparat. Muskelanschnitte und Bindegewebe unterhalb des Epithels. Imm. 2 mm; Oc. 1.

Fig. 11. Sagittalschnitt durch die Leibeswand. Reizpräparat. Fibrillen durch die Ringmuskulatur durchtretend. Imm. 2 mm; Oc. 1.

Fig. 12. Querschnitt durch die Leibeswand, Übersichtsbild. Die Fibrillen in Epidermis, Ring- Längsmuskulatur. Leitz' Obj. 3; Oc. 3.

Tafel XXI.

Sämtliche Bilder nach Benda-Färbung.

Fig. 13. Bindegewebspartie zwischen Ring- (oben) und Längsmuskelschicht (unten) aus dem Hautmuskelschlauch von *Lumbricus*. Geschlängelte Fibrille im Bindegewebe, andre dasselbe quer durchsetzend. Imm. 2 mm; Oc. 1.

Fig. 14. Epidermis von *Lumbricus*. Fibrille unterhalb der Basalmembran im Bindegewebe des Muskels. Leitz' Obj. 7; Oc. 1.

Fig. 15. Muskelquerschnitte aus der Längsmuskelschicht der Haut von *Lumbricus*. Eine Fibrille tritt in eine Muskelzelle ein und spaltet sich innerhalb derselben. Imm. 2 mm; Komp.-Oc. 8.

Fig. 16. Desgleichen. Imm. 2 mm; Komp.-Oc. 8.

Fig. 17. Aus der Längsmuskelschicht der Haut. Fibrillen verlaufen zwischen den quergetroffenen Muskelzellen. Imm. 2 mm; Komp.-Oc. 4.

Fig. 18. Aus der Ringmuskelschicht des Muskelmagens. Fibrille sich verzweigend zwischen den Querschnitten der Muskelzellen. Links Bindegewebsseptum zwischen zwei Muskelbündeln. Imm. 2 mm; Komp.-Oc. 4.

Fig. 19. Querschnitt durch den Pharynx von *Spirographis Spallanzanii*. Zellen mit Secretkörnern gefüllt. Fibrillen. *b* = verzweigtes Bindegewebe. Imm. 2 mm; Oc. 1.

Fig. 20. Hautepithel von *Spirographis*. Fibrillen. Imm. 2 mm; Oc. 1.

Fig. 21. Hautepithel von *Hesione sicula*. Sagittalschnitt. Fibrillen in die Bindegewebssepten hineinziehend. Leitz' Obj. 7; Oc. 1.

Fig. 22. Hautepithel von *Nereis cultrifera*. Fibrillen durch die Basalmembran und zwischen die Muskeln tretend. Imm. 2 mm; Komp.-Oc. 4.

Fig. 23. Ein Stück des Epithels aus dem Darmtractus von *Nereis cultrifera*. Radial zutretende Muskelbündel, Sehnenbildung im Epithel.

Tafel XXII.

Eisenhämatoxylinfärbung.

Fig. 24. Pharynxepithel des Regenwurms auf der ventralen Seite. Keine Fibrillen. Imm. 2 mm; Oc. 1.

Fig. 25. Frontalschnitt durch den Pharynx unterhalb des Epithels. Die Figur zeigt Bindegewebsstränge (*a*, im Querschnitt getroffen), Muskelfasern (*b*), Blutgefäße (*c*). Imm. 2 mm; Oc. 1.

Fig. 26. Flächenschnitt durch den Pharynx, gleiche Stelle wie Taf. XX, Fig. 2, bei etwas höherer Einstellung. Muskelfasern überschneiden gitterartig das verzweigte Bindegewebe. Imm. 2 mm; Oc. 1.

Fig. 27. Querschnitt durch die Oberfläche des Flimmerepithels vom Pharynx. Die großen Punkte sind die Querschnitte der Fibrillen, die kleinen die der Cilien. Imm. 2 mm; Komp.-Oc. 6.

Fig. 28. Querschnitt durch das Pharynxepithel auf der Höhe der Kerne. Imm. 2 mm; Komp.-Oc. 6.

Fig. 29. Sagittalschnitt durch den Hautmuskelschlauch. Die Figur zeigt das die Ringmuskelfasern umhüllende Bindegewebe. *e* = Epithel; *m* = Muskelquerschnitte; *b* = Bindegewebe. Heidenhain-Eosin. Leitz' Obj. 7, Oc. 1.

Fig. 30. Aus dem Darmtractus von *Nereis cultrifera*. Übersichtsbild. Leitz' Obj. 2; Oc. 3.

Fig. 31. Vier Zellen aus dem Hautepithel des Regenwurms, im Längsschnitt. Die Fibrillen reichen bis zur Zelloberfläche. Imm. 2 mm; Komp.-Oc. 8.

Fig. 32. Gefaltete und durch die Fibrillen vorgebuchtete Oberfläche des Hautepithels des Regenwurms. Reizpräparat. Imm. 2 mm; Oc. 1.

Fig. 33. Querschnitt durch das Hautepithel von *Hesione sicula*. Imm. 2 mm; Komp.-Oc. 6.

Fig. 34. Vier Zellen aus dem Epithel des Muskelmagens von *Lumbricus*. Fibrillen und Cilien. Imm. 2 mm; Komp.-Oc. 8.

Fig. 35. Flimmerzellen aus dem Pharynxepithel von *Spirographis*. Imm. 2 mm; Komp.-Oc. 8.

Fig. 36. Ein Stück des gefensterten Bindegewebes unterhalb des Epithels aus dem Pharynx von *Spirographis*. Leitz' Obj. ?; Oc. 1.

Fig. 37. Ein Stück der Basalmembran des Pharynxepithels von *Spirographis* mit aus dem Epithel (*e*) kommenden Fibrillen. Imm. 2 mm; Oc. 1.

Fig. 38. Desgleichen. Fibrillen in Bindegewebe und Basalmembran. Imm. 2 mm; Oc. 1.

Fig. 39. Mitose in einer Flimmerzelle aus dem Pharynx des Regenwurms. Imm. 2 mm; Komp.-Oc. 8.

Fig. 40. Mitose in einer Flimmerzelle des Pharynx von *Spirographis*. Äquatorialplatte. Wimperapparat noch nicht resorbiert. Imm. 2 mm; Komp.-Oc. 8.

Fig. 41. Desgleichen; Cilien mit Basalkörpern abgehoben. Imm. 2 mm; Komp.-Oc. 8.

Lebenslauf.

Ich, Lore Mayer, Tochter des verstorbenen Fabrikbesitzers Adolf Mayer, evangelischer Konfession, wurde geboren am 25. Dezember 1883 in Eupen bei Aachen. Ich besuchte die höhere Mädchenschule in Eupen und in Bonn am Rhein und bestand nach fünfmonatlichem Aufenthalt in England und halbjährigem Unterricht bei Frau Spatz-Thron in Bonn die Sprachlehrerinnenprüfung im Französischen und Englischen zu Koblenz. 1905 trat ich in die 4. Klasse der Realgymnasialen Kurse für Mädchen in Bonn ein und bestand Ostern 1909 das Abiturientenexamen am Städtischen Realgymnasium Kreuzgasse zu Köln. Von Ostern 1909 ab studierte ich Naturwissenschaften in Bonn. Meine Lehrer waren die Professoren: Anschütz, Ludwig, Steinmann, Strasburger. Von Ostern 1910 an studierte ich Naturwissenschaften in München. Ich hörte Vorlesungen bei den Professoren: Doflein, Goebel, Goldschmidt, v. Hertwig, Maas, Piloty, Weinland; den Dozenten: Buchner, v. Frisch, Renner und beteiligte mich an Praktika in den Instituten der Professoren: Baeyer, Goebel, v. Hertwig.